LESIONES EN BAZO Y PULMÓN. A PROPÓSITO DE UN CASO

Laura Sánchez Godoy, Javier Béjar Valera, Alejandra García Fernández, Mateo Eduardo Belando Pardo, Mª Amparo Torroba Carón.
Hospital Clínico Universitario Virgen de la Arrixaca.
30 de septiembre de 2022

CASO CLÍNICO

Mujer de **54 años** ingresada en la Unidad de Ictus por cuadro neurológico (hematoma agudo intraparenquimatoso).

Antecedentes personales y médicos desconocidos.

TAC abdominal: hemoperitoneo, 2 LOES y laceración esplénicas y 1 nódulo pulmonar.

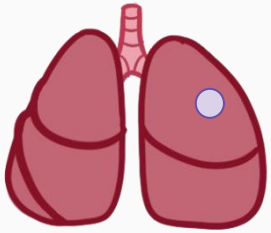

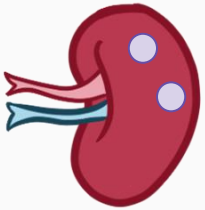

CASO CLÍNICO

Empeoramiento del cuadro neurológico y progresión de la anemización.

TAC abdominal: hemoperitoneo, LOES esplénicas y nódulo pulmonar aumentados de tamaño y LOE hepática

Sospecha de **angiosarcoma**

Intervención quirúrgica urgente mediante **laparotomía exploradora.**

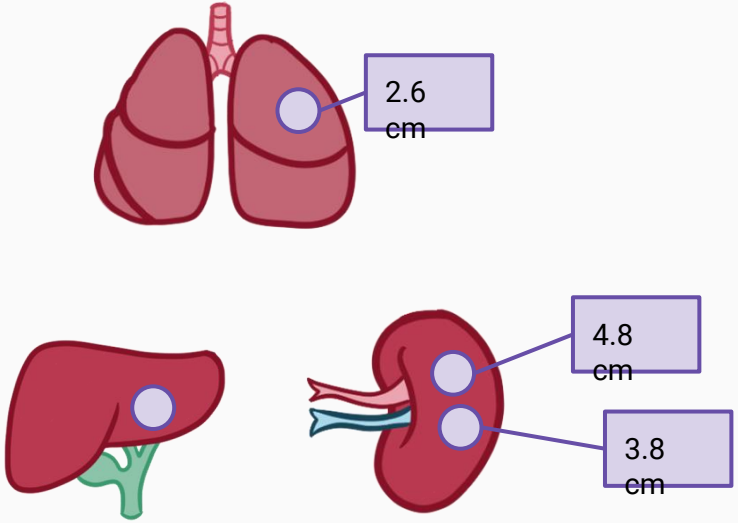

BIOPSIA INTRAOPERATORIA

Pieza de **esplenectomía** con lesión de aspecto neoplásico y rotura capsular.

En las secciones se identifican 2 lesiones bien delimitadas de consistencia blanda y **aspecto vascularizado** de 3 y 3,5 cm.

Peso: 143 g
Medida: 9 x 6 x 5 cm

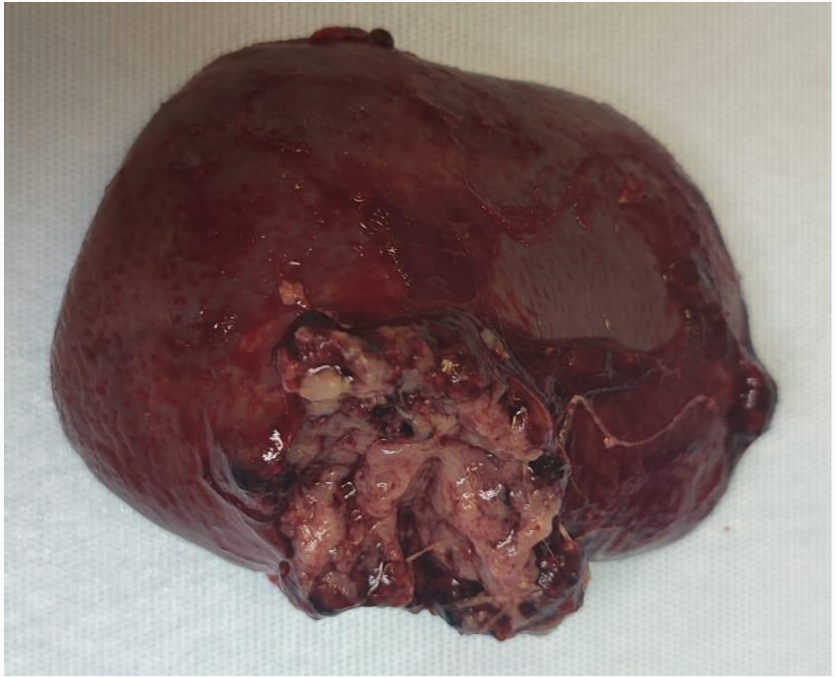

BIOPSIA INTRAOPERATORIA: extensión

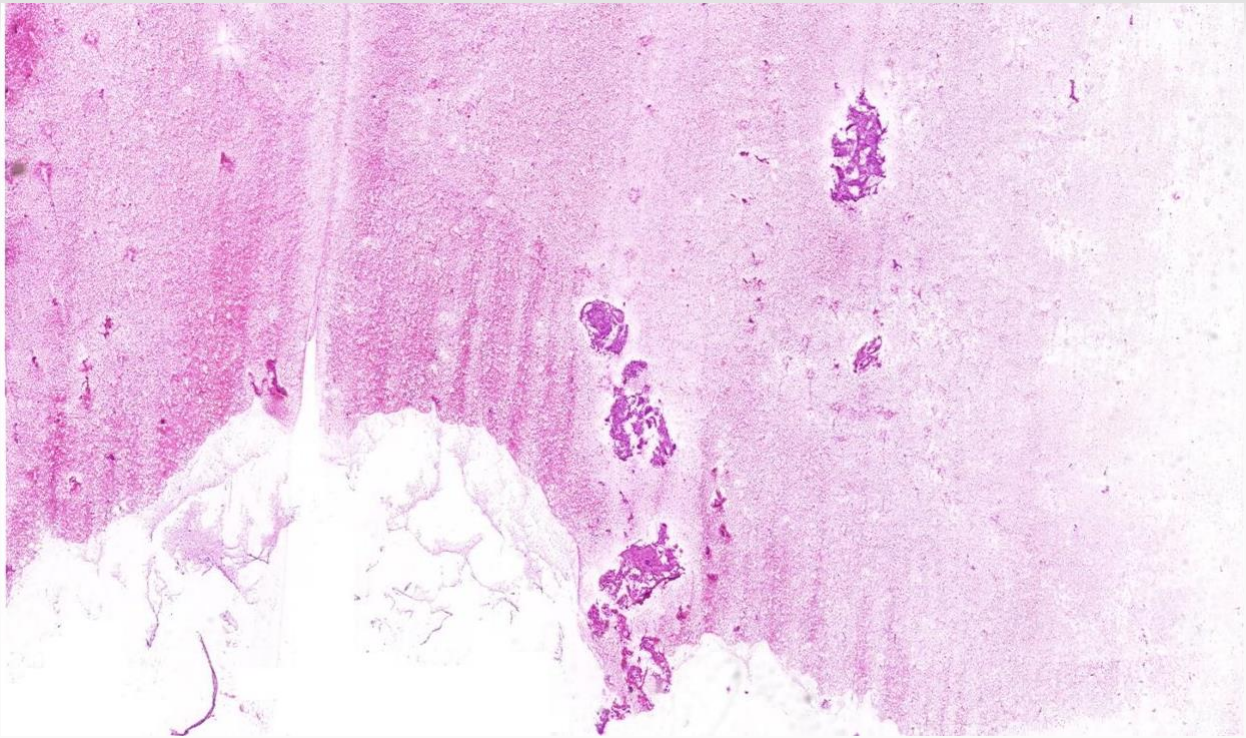

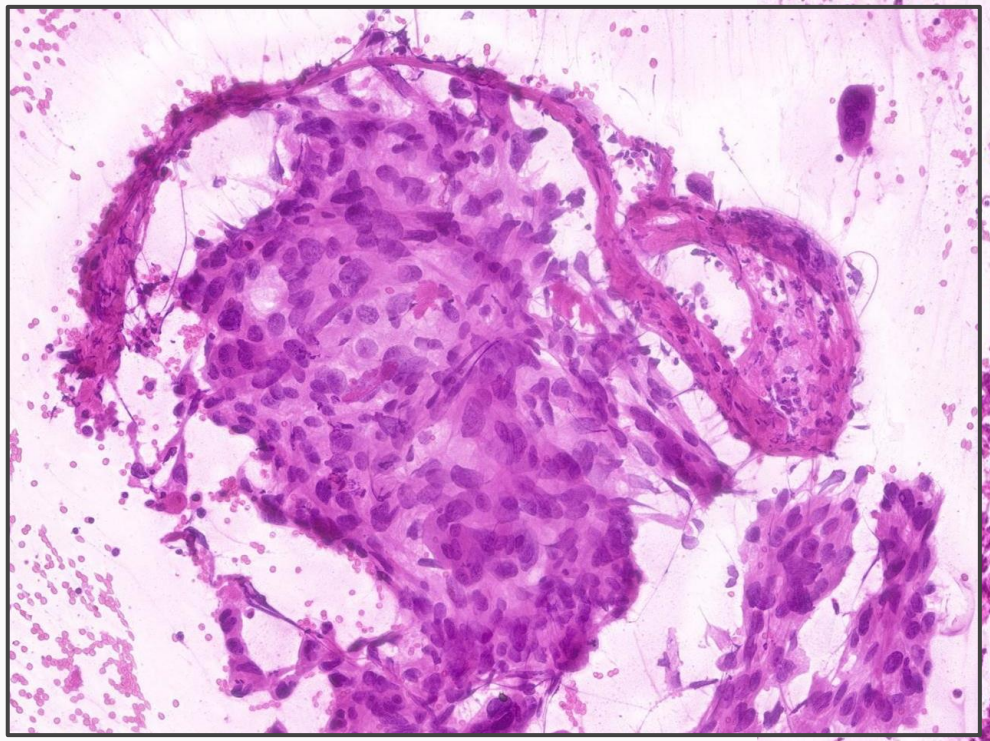

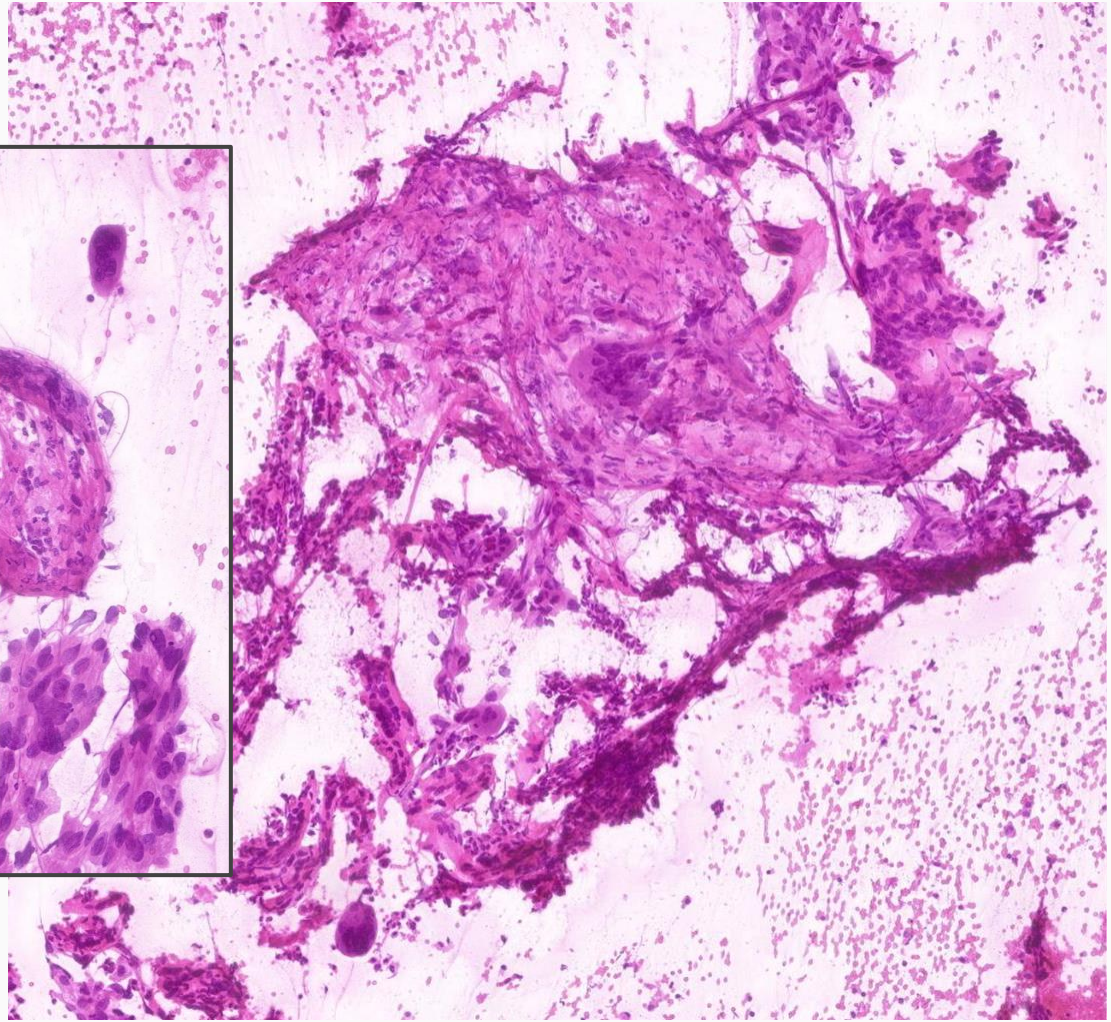

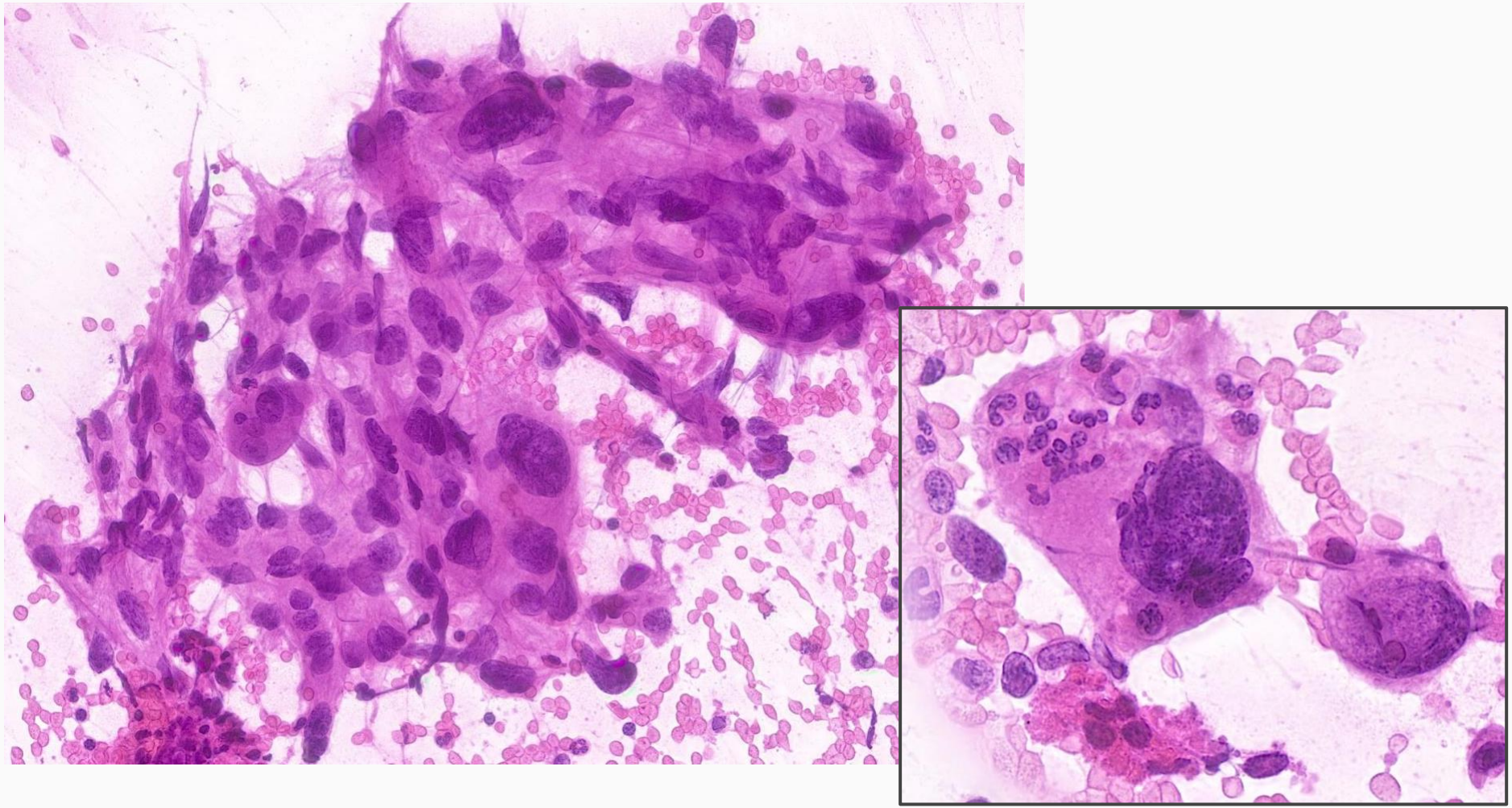

BIOPSIA INTRAOPERATORIA: resultado

Neoplasia de **alto grado** con **células epitelioides** a tipificar en estudio diferido.

En el contexto clínico-radiológico se plantea tumor mesenquimal de origen vascular con morfología epitelioide.

ANGIOSARCOMA

Neoplasia mesenquimal maligna vascular.

Localización: piel de cabeza y cuello, partes blandas, hueso y **órganos sólidos** (pulmón, hígado, bazo, riñón, glándulas suprarrenales y ovario).

Clínica: fatiga, pérdida de peso, dolor abdominal, **rotura esplénica y hemorragia masiva**, **metástasis**.

Diagnóstico: pruebas de imagen (tumor vascular agresivo), biopsia contraindicada.

Tratamiento: resección quirúrgica y quimioterapia

ANGIOSARCOMA

Morfología **muy variable**

Canales vasculares irregulares anastomosados con células eosinofílicas, pleomórficas, con núcleos hipercromáticos y actividad mitótica.

Células epitelioides con abundante citoplasma, nucleolos prominentes, **células gigantes atípicas**, **células fusiformes** fibrosarcoma-like.

IHQ: marcadores endoteliales (CD31, CD34, ERG, FLI1, VEGF y Factor VIII) y angiosarcoma epitelioide (CK, EMA y CD30).

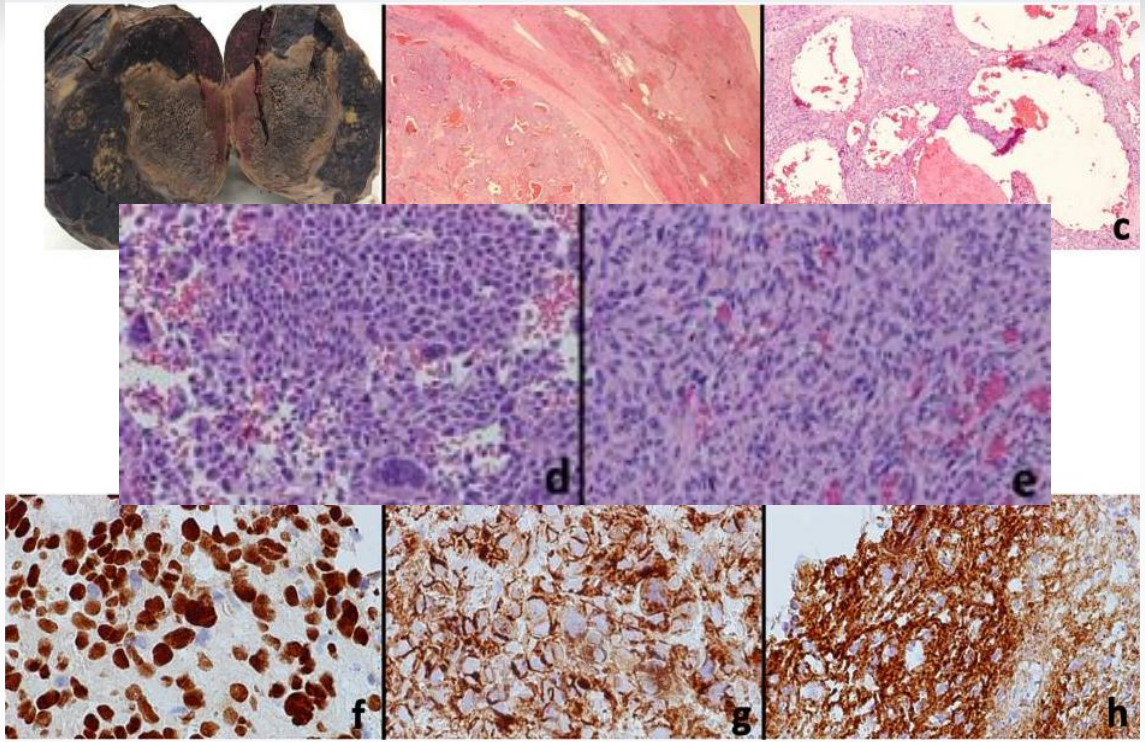

CORTES DE LA PIEZA DEFINITIVA

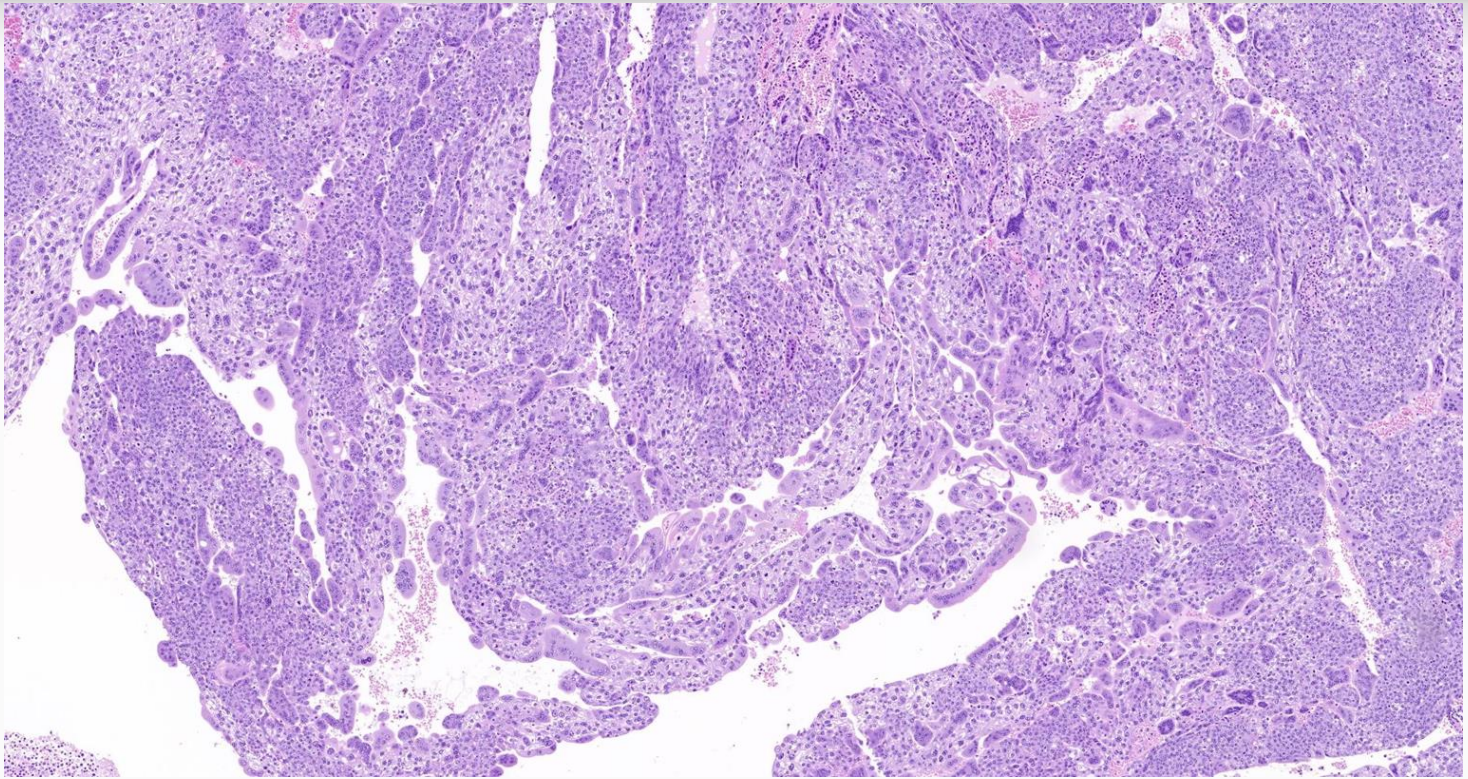

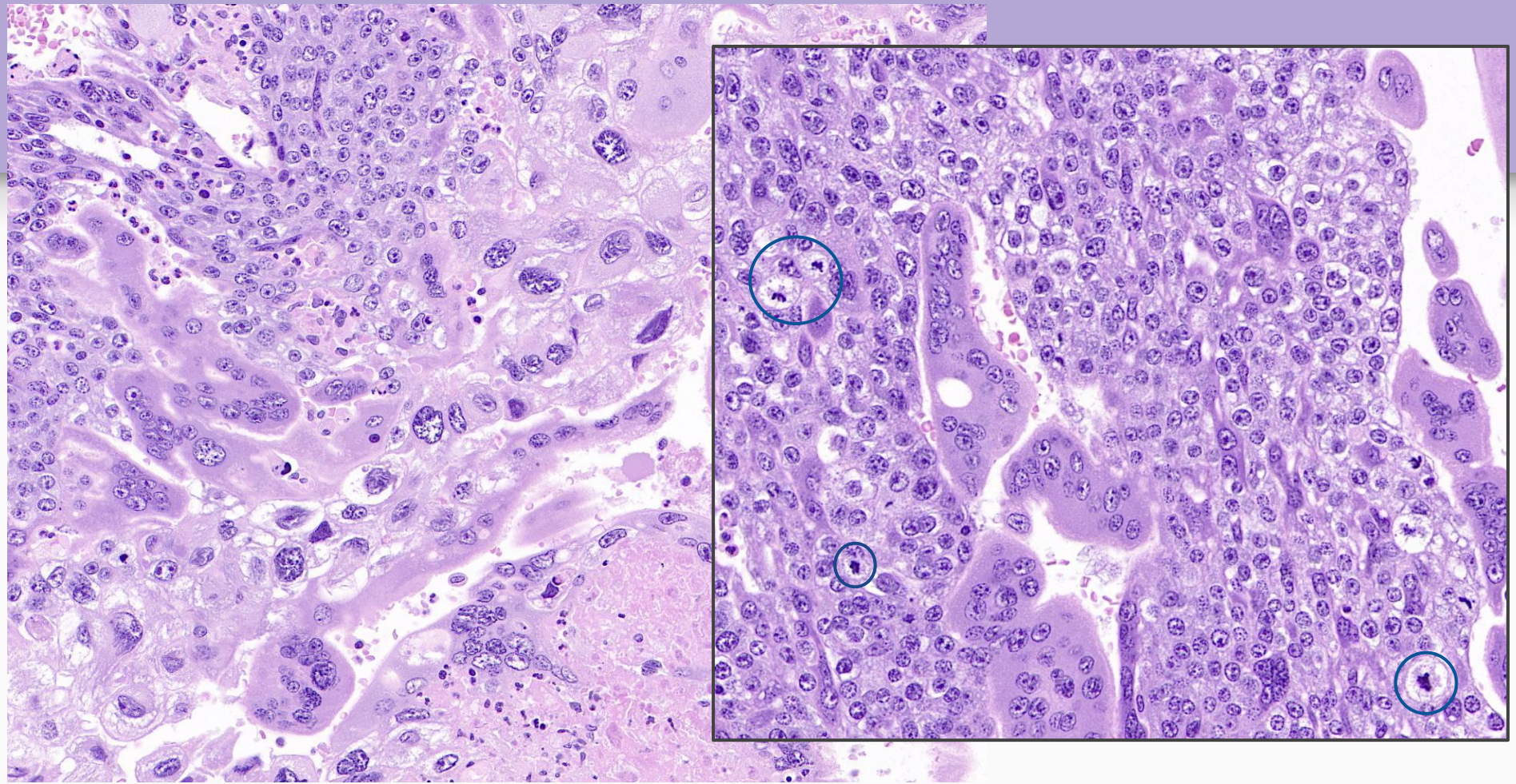

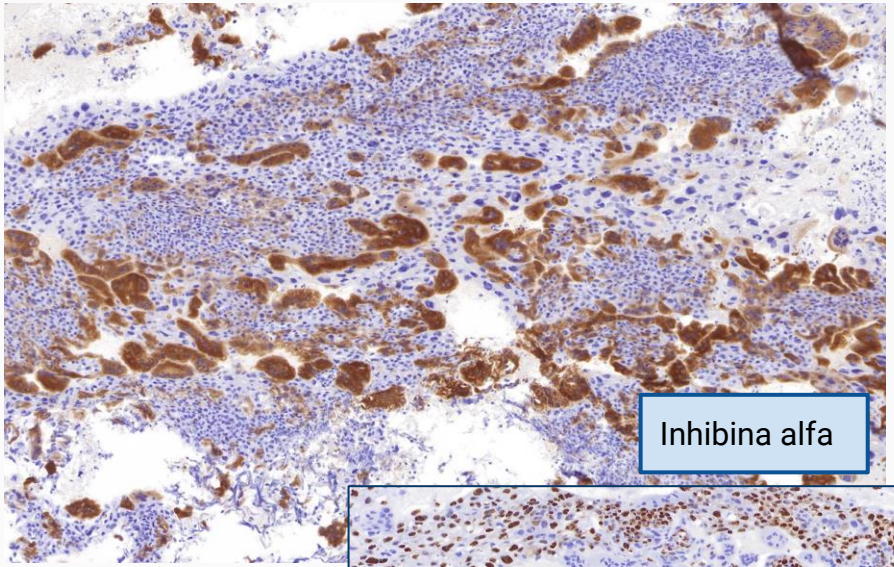
Inhibina alfa

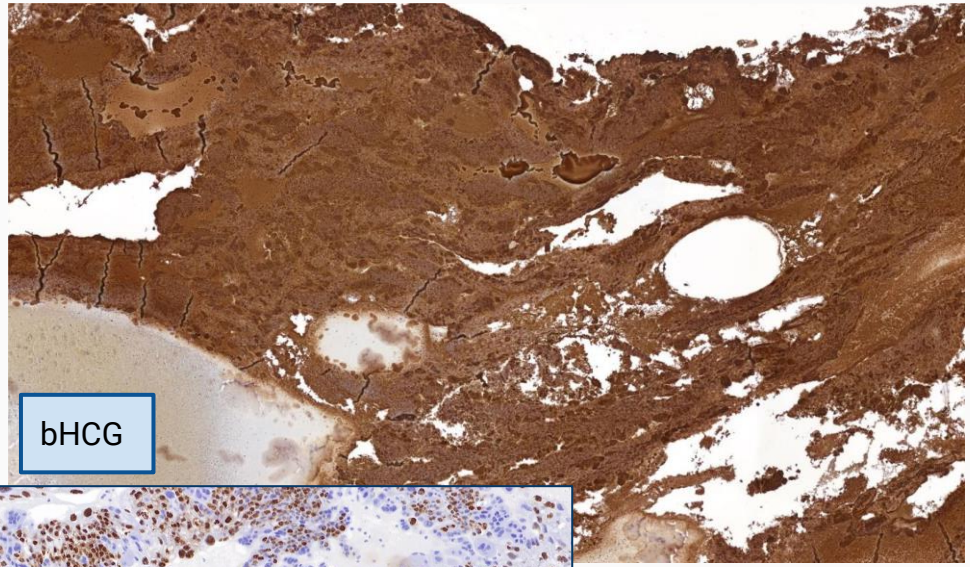
bHCG

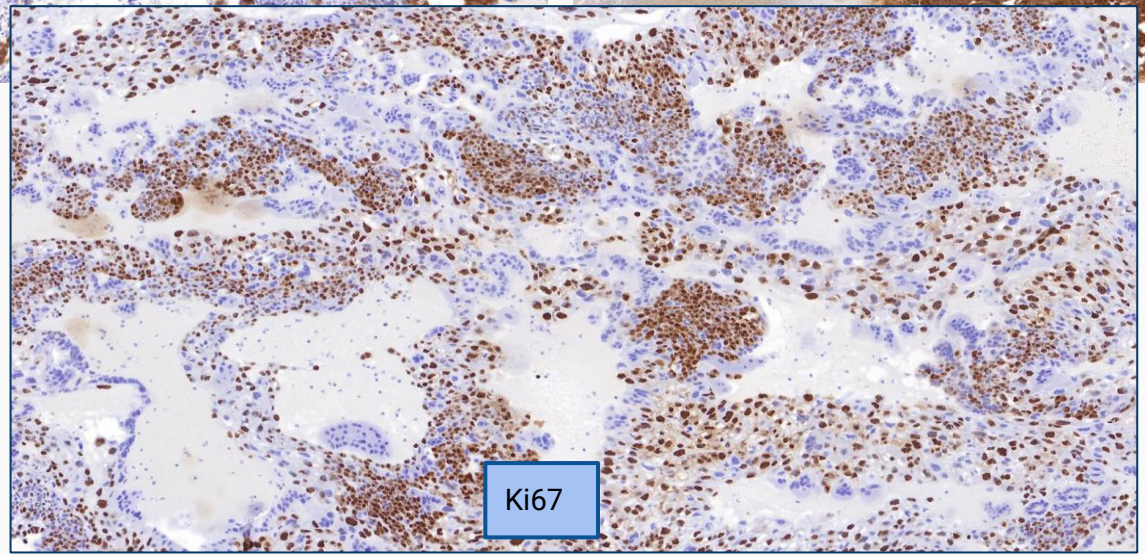
Ki67

CORIOCARCINOMA

Neoplasia gestacional trofoblástica agresiva

Epidemiología:

- Mujeres en edad fértil con historia de embarazos previos
- 1/40.000 embarazos en Europa

Diagnostic features	Gestational choriocarcinoma	Non-gestational choriocarcinoma of germ cell origin	Non-gestational somatic carcinoma with trophoblastic differentiation and ectopic hCG production	PSTT	ETT	Trophoblastic proliferations in early gestation or complete mole	EPS and PSN
Age	Reproductive age (average: 29–31 years)	Commonly occurs in children and young adults	Uterine cases are more common in postmenopausal women	20–63 years (average: 30–32 years)	15–48 years (average: 36 years)	Reproductive age	Reproductive age
Antecedent pregnancy	Term pregnancy, complete hydatidiform mole	Unrelated to a prior gestation	Unrelated to a prior gestation	Term pregnancy	Term pregnancy	Early pregnancy, complete hydatidiform mole	Early or term pregnancy
Interval time from index gestation	A few months to 14 years (average: 2 months after term pregnancy, 13 months after complete mole)			2 weeks to 17 years (median: 12–18 months)	1–25 years (average: 6.2 years)		

CORIOCARCINOMA

Localización: útero y trompas

Clínica:

- Sangrado vaginal
- **Metástasis** en pulmón, hígado, tracto genital femenino y cerebro

Diagnóstico:

Pruebas de imagen y niveles de bHCG en sangre

WHO scoring system based on prognostic factors				
	0	1	2	4
Age, years	< 40	≥ 40	-	-
Antecedent pregnancy ?	Mole	Abortion	Term	-
Interval months from index pregnancy, months	< 4	4 - 6	7 - 12	> 12
Pretreatment serum hCG (mIU/mL) ?	$< 10^3$	$10^3 - 10^4$	$10^4 - 10^5$	$> 10^5$
Largest tumor size (including uterus), cm	< 3	3 - 4	≥ 5	-
Site of metastases	Lung	Spleen, kidney	Gastrointestinal	Liver, brain
Number of metastases	-	1 - 4	5 - 8	> 8
Previous failed chemotherapy ?	-	-	Single drug	≥ 2 drugs

Total: >7

Bajo riesgo: ≤ 6
Alto riesgo: ≤ 7
Muy alto riesgo: ≤ 12

CORIOCARCINOMA

Sincitiotrofoblasto, citotrofoblasto y trofoblasto intermedio **atípicos**

Ausencia de vellosidades coriónicas

Patrón **infiltrante y destructivo** con **alta actividad mitótica** y fondo necrótico y hemorrágico.

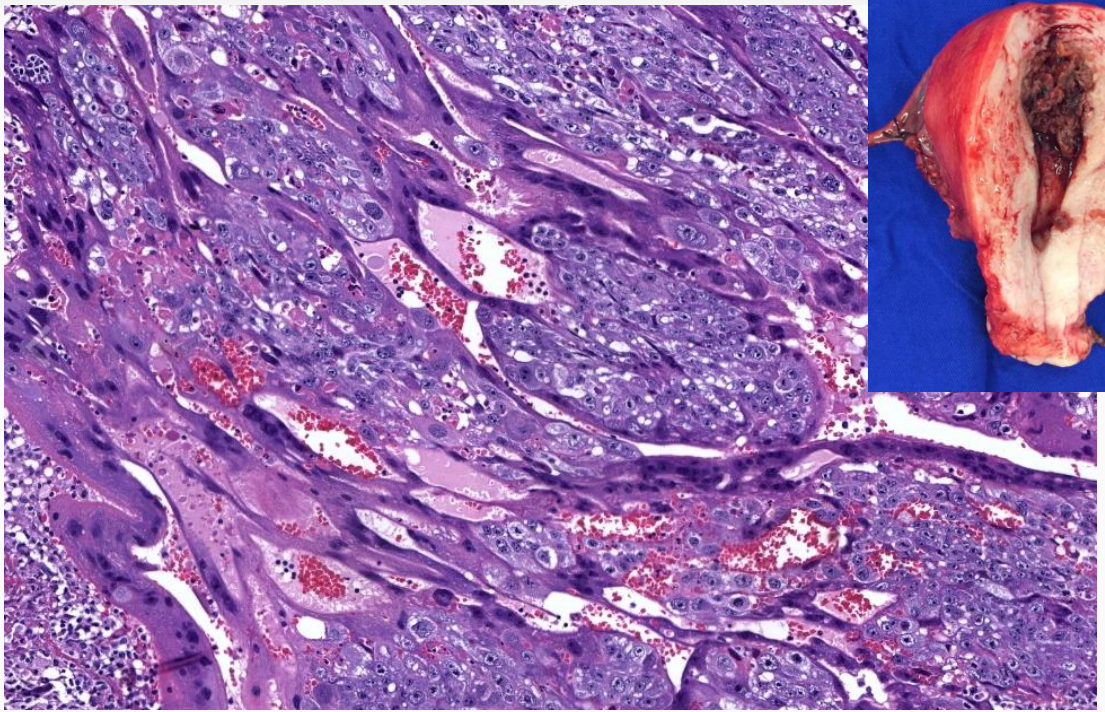

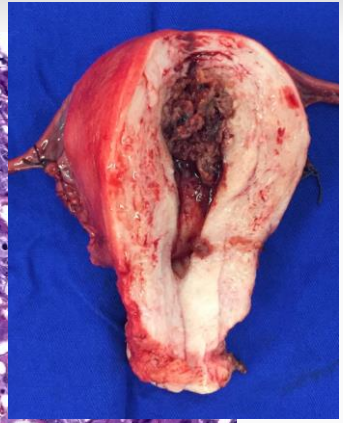

DIAGNÓSTICO DIFERENCIAL

- **Tumor trofoblástico placentario:** trofoblasto intermedio (células mononucleares).
  IHQ: hPL, Mel-CAM, hCG.
- **Tumor trofoblástico epitelioide:** trofoblasto intermedio (células mononucleares).
  IHQ: p63, hCG, Mel-CAM, hPL.
- **Mola invasiva/ mola hidatidiforme/ pérdida gestacional temprana**: vellosidades, atipia.
- **Coriocarcinoma no gestacional:** morfológica e inmunohistoquímicamente idéntico al gestacional, diagnóstico definitivo con STR.

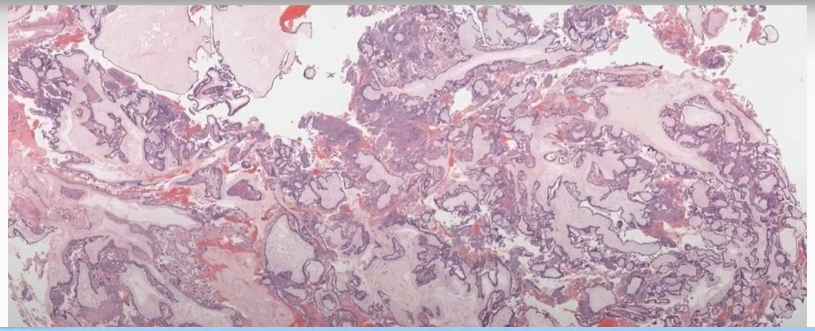

Diagnostic features	Gestational choriocarcinoma	Non-gestational choriocarcinoma of germ cell origin	Non-gestational somatic carcinoma with trophoblastic differentiation and ectopic hCG production	PSTT	ETT	Trophoblastic proliferations in early gestation or complete mole
IHC	Diffusely positive for hCG, hPL, HSD3B1, and SALL4 in syncytiotrophoblast; Ki-67 proliferation index > 90%	Diffusely positive for hCG, hPL, HSD3B1, and SALL4 in syncytiotrophoblast	Positive for hCG in multinucleated cells	Diffusely positive for hPL and MCAM; scattered multinuclear cells positive for hCG; Ki-67 proliferation index of 5–10%; negative for SALL4	Diffusely positive for p63; rare individual cells positive for hPL and MCAM; Ki-67 proliferation index > 10%; negative for SALL4	Diffusely positive for hPL and MCAM; scattered multinuclear cells positive for hCG; Ki-67 proliferation index < 5%; negative for SALL4

CONCLUSIONES

- Tanto el angiosarcoma esplénico como el coriocarcinoma en postmenopáusicas son entidades **muy infrecuentes**
- Diagnóstico diferencial ante una **neoplasia vascular de rápido crecimiento +/- metástasis**
- **Coriocarcinoma** tiene lugar en mujeres en edad **fértil**
  - Mujeres postmenopáusicas
- Descartar **angiosarcoma** ante: **rotura esplénica atraumática**
- Ambos requieren tratamiento quirúrgico y quimioterápico pero tienen **muy mal pronóstico**.

BIBLIOGRAFÍA

1. Wheelwright M, Spartz EJ, Skubitz K, Yousaf H, Murugan P, Harmon JV. Primary angiosarcoma of the spleen, a rare indication for splenectomy: a case report. International Journal of Surgery Case Reports. mayo de 2021;82:105929.
2. Alba Bergas, Francesc Escrihuela-Vidal, Davinia Fernández Calvo, Olga Capdevila Pons, Xavier Corbella. Relapsing Haemothorax as an Unusual Presentation of Primary Angiosarcoma of the Spleen. European Journal of Case Reports in Internal Medicine [Internet]. 29 de octubre de 2020 [citado 21 de septiembre de 2022];(LATEST ONLINE). Disponible en: https://www.ejcrim.com/index.php/EJCRIM/article/view/1944
3. Badiani R, Schaller G, Jain K, Swamy R, Gupta S. Angiosarcoma of the spleen presenting as spontaneous splenic rupture: A rare case report and review of the literature. International Journal of Surgery Case Reports. 2013;4(9):765-7.
4. Guo N, Yin R, Li Q, Song L, Wang D. Postmenopausal choriocarcinoma: a rare case report and review of the literature. Menopause. febrero de 2018;25(2):239-41.
5. Dombrovsky I, Tilden HR, Aftandilians T, Wong S, Stowe RJ. Metastatic Brain Choriocarcinoma in a Postmenopausal Woman: A Case Report. Am J Case Rep [Internet]. 24 de enero de 2020 [citado 21 de septiembre de 2022];21. Disponible en: https://www.amjcaserep.com/abstract/index/idArt/917656

Thank You!